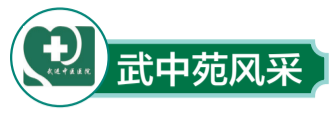

# 本地医讯

## 女子意外查出嗅沟脑膜瘤

# 武进中医医院显微镜手术成功切除



□本报通讯员 曹艳 潘英

近日,56岁的张女士因一场小交通事故,在武进中医医院意外检查发现一枚鸽子蛋般大小的嗅沟脑膜瘤。经开颅显微手术,张女士目前恢复良好,无任何并发症。


一个月前,家住武进区牛塘镇的张女士骑电动车与一辆小车相撞。当时她只是皮肤擦伤,但在武进中医医院检查时,却意外发现左前颅底有一枚大小为4.5×4×3厘米的嗅沟脑膜瘤,这可吓坏了张女士。她自诉平时没有头痛、嗅觉减退等症状,一点感觉都没有,所以也一直没有做头颅磁共振检查。

神经外科主任、副主任医师陶承介绍,嗅沟脑膜瘤是一种比较少见的颅内肿瘤,起源于前颅窝底嗅沟及其附近筛板。嗅沟脑膜瘤可分为单侧或双侧,单侧较多见,肿瘤也可以一侧为主向对方延伸。嗅沟脑膜瘤早期症状为嗅觉丧失,若肿瘤长得越来越大时,可能会出现性格改变,人格改变,甚至会感觉头疼、头晕,有的时候会抽筋、癫痫发作。其病因不明,可能与遗传、环境因素有关。目前,手术是治疗嗅沟脑膜瘤唯一有效的方法,尤其是巨大嗅沟脑膜瘤。将肿瘤及其侵蚀的组织彻底切除,是预防肿瘤复发的根本措施。

武进中医医院神经外科开展颅脑、脊柱脊髓、周围神经系统疾病的诊断与治疗。每年抢救颅脑外伤病人百例以上。开展的颅脑外伤的手术主要有头皮、颅骨缺损整复术,各类颅内血肿清除术,脑脊液漏修补术,脑积水分流术。同时开展高血压脑出血小骨窗血肿清除和钻孔引流术;

熟练开展大脑凸面的脑膜瘤、脑胶质瘤全切手术,垂体瘤经蝶显微切除术;开展DSA全脑血管造影检查,在此基础上进行外伤性CCF栓塞术,颅内动脉瘤、动静脉畸形介入栓塞术;开展前交通动脉瘤、大脑中动脉动脉瘤、大脑后交通动脉瘤夹闭手术;成功进行大脑及小脑AVM切除手术;常规开展烟雾病直接和间接血运重建术;开展三叉神经痛微血管减压术

及面肌抽搐面神经微血管减压术等功能神经外科手术。嗅沟脑膜瘤的早期症状是嗅觉丧失,但单侧的嗅觉障碍可被对侧补偿,所以往往不易察觉,通常是肿瘤体积增大到一定程度,才会引起明显的症状。专家提醒,这种疾病的发病高峰集中在四五十岁,女性发病率普遍高于男性,所以有相关症状应引起重视,及时到医院进行就诊。



### 专家介绍

陶承 神经外科主任、副主任医师,硕士生导师,江苏省医师协会神经重症学组委员,江苏省中医学会儿科学组青年委员,中国微循环学会转化医学专业委员会委员。擅长于颅脑外伤、动脉瘤夹闭、垂体瘤及脑肿瘤的诊治和治疗。专家门诊时间:周一上午

## 武进区首家家庭药师工作室揭牌



本报讯(赵雷煜 洪刘波)8月30日上午,武进区卫健局在湖塘镇大学新村二社区居委会举行“武进区药学专科联盟家庭药师工作室”建设现场推进会。市卫健局相关领导、全区各级医疗机构药事管理分管领导及药剂科长参加,并举行揭牌仪式。

据悉,召开家庭药师工作室建设现场推进会,旨在进一步推进全区基层医疗机构家庭药师工作室建设,深化家庭药师居家药学服务内涵,积极打造药学服务特色品牌,为健康武进高质量发展贡献药学力量。会上,鸣凰社区卫生服务中心家庭药师团队负责人陈淑英分享了家庭药师工作开展的心得体会。会后,武进区药学专科联盟理事单位、常州

市第二人民医院药学部药师为社区老年居民现场开展了合理用药科普讲座。

据了解,工作室的药师重点关注居民用药安全,家庭药师通过与家庭医生合作,走访调查社区居民用药情况,重点为患有高血压、糖尿病、呼吸道疾病、骨质疏松、肿瘤等慢性疾病的老年人以及严重精神障碍患者进行登记,为该人群提供居家药学服务。

此次推进会的召开,标志着武进区家庭药师工作室建设工作全面启动,通过让家庭药师深入基层社区、走进居民家庭,进一步推进药学服务模式转变,进而提升基层医疗机构药学服务能力和居民合理用药意识,打通群众安全用药“最后一公里”。

## 巨大子宫肌瘤患者也可自然分娩

本报讯(赵雷煜 洪刘波)近日,产妇产云来到市妇幼保健院·市一院钟楼院区进行产B超复查,原先的子宫肌瘤明显缩小,最大那枚10厘米直径的已缩小至7厘米,她悬着的心终于放了下来。

一个月前,云云在这里顺利分娩了一男婴。之前,她产检发现体内有巨大子宫肌瘤,第一次怀孕的她有着很强的试产意愿,于是主动寻求医生的帮助,希望能够自然分娩。产科主任王慧艳分析,阴道试产有可能会因为肌瘤过大影响宫缩,胎头下降困难,中途转剖宫产。但是合并这么大的肌瘤,直接行剖宫产手术的话,一方面难度明显增加,另一方面同时挖肌瘤的话对子宫损伤大、出血多,术后感染风险高,还会影响再生育。

于是,王慧艳决定先行B超定位,明确肌瘤的具体位置。检查发现云云是多发性子宫肌瘤,整个子宫就像高低不平的小山丘一样,最大的两枚在侧壁和前壁,直径达到11.1厘米和7.7厘米,在临床上属于“巨大肌瘤”,幸运的是并未影响胎头入盆。云云身高1.7米,骨盆条件良好,胎儿估计7斤多,具备试产条件。

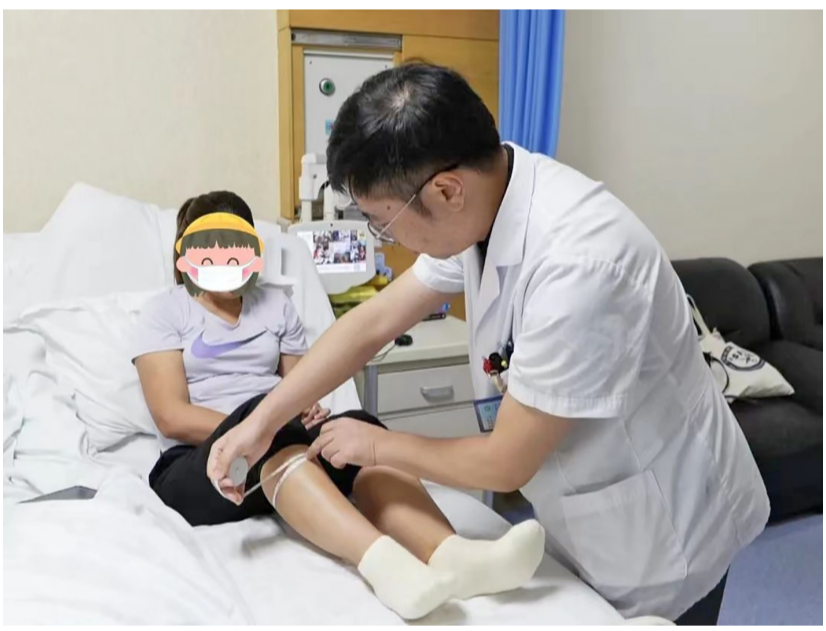王慧艳治疗组与云云及家属反复沟通,做好各种预案,产阵以待。配合颠球、调整体位,让胎头更好入盆。在多次血压监测值大于正常范围后,考虑她为“妊娠期高血压”,在足月后仍无产兆的情况下,治疗组决定催产,先用药物软化宫颈,然后用球囊扩张宫颈,最后用缩宫素诱导宫缩……在医生和助产士的密切监护和鼓励下,云云顺利分娩一男婴,重7斤8两。产后积极促宫缩治疗,出血也仅300ml。

王慧艳表示,孕期发现子宫肌瘤,大多数是无症状的,定期复查即可。如果出现腹痛、发热、感染指标升高等异常情况时,要警惕肌瘤变性、流产、早产等可能,需要及时前往专业医院进行诊疗。子宫肌瘤并非剖宫产的指征,为一并剔除肌瘤选择剖宫产是不可取的。

孕晚期子宫血供丰富,剖宫产同时剔除子宫肌瘤(尤其是肌壁间肌瘤)会明显增加术中出血量及感染机会。怀孕后随着激素升高,子宫供血增加,一部分子宫肌瘤会在孕早、中期增大明显,但90%在分娩后随着激素恢复正常,肌瘤也会明显缩小。

## 警惕下肢深静脉血栓

# 市一院暑期收治50余例



本报讯(李社莹 陈荣春)假期里,很多人会选择出去旅游,火车、高铁、飞机、自驾游,长途赶路,一定要注

意身体健康。暑假期间,市一院门诊上已收治下肢深静脉血栓形成患者50余例。

36岁的安吉来自哥斯达黎加,前不久,她坐了22个小时的飞机来到常州,在飞机上,基本没有起身活动。然而刚下飞机,她就感觉右腿酸胀。由于疼痛不断加重,便紧急赶到市一院就诊。

经医生查体发现,安吉的右腿肿胀得厉害,彩超检查提示小腿静脉已经形成多处血栓,“急性下肢深静脉血栓形成,需要立即住院接受治疗。”市一院血管外科副主任医师王鑫说。

经过抗凝等对症治疗,安吉的症状逐渐缓解并顺利出院。

无独有偶,爱好旅游的王先生也有类似的遭遇。前不久和朋友一起自驾游过程中,他坐了十几个小时的副驾驶位,“由于位置行李放得比较多,我的脚几乎一直处于蜷缩的状态”。到了常州下车后,他突然发现两腿肿胀非常明显。经查,王先生左腿静脉堵塞,血管里有大量血栓。明确下肢深静脉血栓形成且具有手术指征后,市一院血管外科

团队立即开展手术。所幸手术及时,加上后续的康复治疗,王先生顺利出院。

市一院血管外科副主任葛红卫介绍,下肢深静脉血栓形成最危险的并发症是肺栓塞,轻者胸闷、咯血,严重者甚至危及生命,尽早识别和预防血栓非常重要。当出现不明原因的肢体肿胀、呼吸困难、胸闷、胸痛、咯血等症状时,市民要高度重视,及时就医。

据悉,暑期市一院门诊急诊上已收治下肢深静脉血栓形成患者50余例,有些患者就诊时症状已经非常严重。专家表示,喜好扑克麻将、追影视剧以及长时间乘坐交通工具旅行等久坐人群,以及术后长时间卧床者尤其需要警惕。建议此类人群平时多“伸胳膊踢腿”,同时在日常生活中开展适当的体育锻炼,避免熬夜、久坐,每天喝水2升左右(约1热水瓶),可以有效避免静脉血栓的形成。

## 健康知多少

□本报记者 李青 通讯员 杜菁

近期,著名魔术师刘谦自曝“罹患肺腺癌0期,已做完手术。”

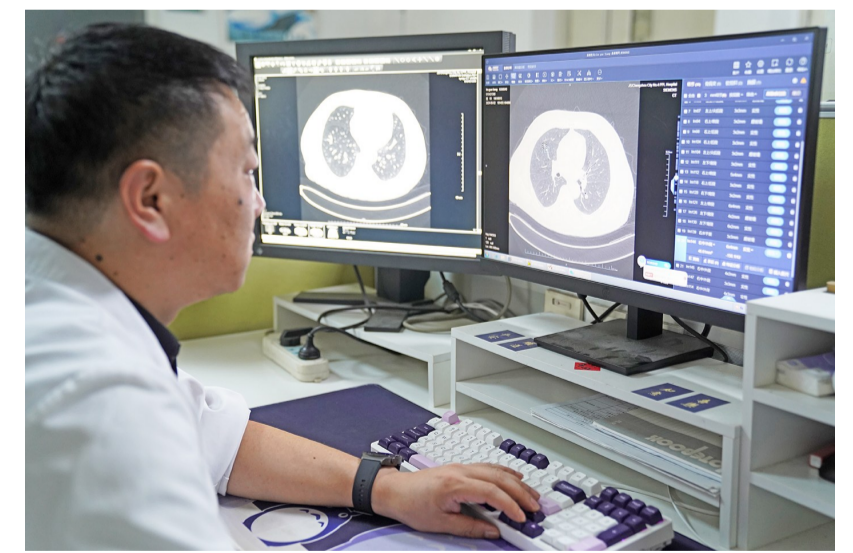### 什么是肺腺癌0期?

要想了解肺腺癌0期,先了解什么是肺腺癌。

市肿瘤医院肺内科主任医师、肺癌多学科团队资深专家周彤介绍,肺腺癌是肺癌中非小细胞癌的一种,约50%的肺癌患者都属于此类,是最常见的一种肺癌。肺癌是指原发于气管、支气管和肺的恶性肿瘤。肺癌为支气管源性癌,包括鳞癌、腺癌、小细胞癌和大细胞癌几种主要类型。

据相关监测数据显示,2022年我国新发肺癌病例106.06万例,占全部恶性肿瘤发病的22.0%;我国肺癌死亡病例73.33万例,占全部恶性肿瘤死亡的28.5%;肺癌发病率和死亡率分别为75.13/10万和51.94/10万,总体呈上升趋势。

临床上,一般会根据肿瘤大小、位置、浸润范围进行分期,而肺腺癌0期是指肿瘤局限在始发位置,肿瘤组织没有侵犯周围组织,且癌细胞也没有向其他部位转移。简单来说,刘谦肺腺癌0期就是早期的原位癌,手术治疗后不需要化疗、放疗,只需随访就



行,5年生存率逼近100%,所以他说“还能变很久魔术。”

### 哪些是肺癌高风险人群?

那么,刘谦又是怎么发现自己是肺腺癌0期的呢?从网上消息来看,刘谦在春节演出前进行肺部检查发现阴影,为了不影响春晚演出,他与医生沟通后选择了表演结束后手术。这里就要提到肺腺癌高风险人群进行低剂量螺旋CT筛查,从国家卫生健康委《肺癌筛查与早诊早治方案(2024年版)》可以看到“对肺癌高风险人群进行低剂量螺旋CT筛查,可以有效提高人群肺癌早期诊断率,降低死亡率。”《方案》显示,肺癌高风险人群通常指年龄≥50岁,且符合以下任意一项者:(一)吸烟包年数≥20包年,包括曾经吸烟≥20包年,但戒烟不足15年。注:吸烟包年数=每天吸烟的包数(每包20支)×吸烟年数。(二)与吸烟人群共同生活或同室工作≥20年。(三)患有慢性阻塞性肺疾病。(四)有职业暴露史(石棉、氡、铍、铬、镉、镍、硅、煤烟和煤烟尘等)至少1年。(五)有一级亲属(父母、子女以及兄弟姐妹)确诊肺癌。从网上现有消息来看,今年48岁的刘谦在这几个高危因素中占有两

项:一是吸烟,而且烟瘾非常大;二是前不久,他的叔叔因肺癌去世。其实还隐含第三个危险因素:与吸烟人群共同生活或同室工作≥20年。

### 如何早期发现肺癌?

根据国家卫生健康委办公厅关于印发肺癌筛查与早诊早治方案,建议肺癌高风险人群,无肺癌病史,年龄在50-74岁之间,每年进行一次胸部低剂量螺旋CT检查。不推荐使用胸部X线检查、MRI检查、PET-CT检查、生物标志物检测等进行肺癌筛查。而对于有下列影像表现者建议缩短筛查间隔:

- 1. 检出的实性结节或者部分实性结节的实性成分平均直径≥6mm且<15mm,或者非实性结节平均直径≥8mm且<15mm者,3个月复查,并根据结果决定下一轮复查时间。
  - 2. 检出的实性结节、部分实性结节的实性成分或者非实性结节平均直径≥15mm,如无法排除恶性结节,建议正规抗感染治疗后1-3个月复查,并根据结果决定下一轮复查时间。
- 周彤提醒市民,一般来说,初次CT检查发现的肺部结节80%—90%都是良性病变,不用太恐怖也不用纠结,可在设有肺小结节诊疗中心或专业影像诊断医师及肺小结节专业医师的指导下,定期随访。

## “90后”医生敏锐一瞥救下危重患者

本报讯(赵雷煜 洪刘波)近日,武进区西桥街道社区卫生服务中心内科主治医师吴凯收到了他从医生生涯中的第二面锦旗。这面锦旗上写着“医者仁心 德医双馨”。作为一名“90后”的年轻医生,吴凯深受患者喜爱,是中心最受欢迎的青年医生,也是中心好评率最高的医生之一。

8月6日早上7点,吴凯如同往常一样早早地来到了单位,他在门诊大厅向几个熟悉的患者打了招呼后,便径直走向自己的诊室。途中,他注意到一位似睡非睡的患者正躺在过道的座椅上,其女儿则在一旁陪伴。吴凯经过患者身旁时,职业本能让他下意识地扫了一眼。他发现患者的脸色和神态明显异常,多年的临床经验告诉他,患者可能出现了心肌供血不足的症状。于是,吴凯迅速蹲下身来,简单对患者进行了问诊。实际上,这名姓展的患者已经出现了胸痛胸闷等不适症状近8小时。

吴凯果断采取行动,在还未挂号的情况下,立即带领患者来到抢救大厅,并安排他进行心电图检查。心电图显示部分导联的ST段有异常。为了确保安全,吴凯迅速将展先生的心电图发送至“武进人民医院胸痛中心联系群”,请求专家支援。武进人民医院心血管内科主任、胸痛中心医疗总监肖建强在群内立即回复,指出需要考虑ACS(急性冠状动脉综合征)的可能,严禁患者口服一包药评估。吴凯随即与患者及其女儿沟通,按照家属要求,吴凯联系120紧急将患者转



送至市一院救治。

展先生女儿说:“当我父亲被送到市一院后,医生告诉我们他的冠状动脉近端已经阻塞了70%,中段已经阻塞了99%,如果再晚一点送进医院,抢救成功的可能性几乎为零。”经过心脏支架手术,患者得以康复出院。8月23日,展先生的爱人将一面锦旗送到吴凯手中,她感慨地说:“正是吴医生的果断决策挽救了我丈夫的生命,也挽救了我们这个家庭。”

在扎根基层的8年时间里,吴凯凭借踏实的工作态度和对待患者的耐心细心赢得了认可。“健康所系,性命相托。”他将继续在平凡的岗位上践行基层从业者的职责和使命,守护好基层百姓的健康。