

“头”等大事要上心 别把头痛头晕当小疾



□本报通讯员 武医宣

近期降温,不少人会感觉头痛头晕。实际上,在寒冷季节中,人体的生理机能和血管状态会发生一系列变化,使得头痛、头晕成为极为常见的症状,但往往未能引起人们的足够重视。

头痛头晕大多数由神经系统疾病引起,武进人民医院神经内科在南北两院区开设头痛头晕专病门诊,引进前庭功能检查仪器,大大提高诊断的准确性。

偏头痛反复发作 尽早就诊避免药物依赖

王女士今年42岁,早在上高中时便被头痛困扰。最初,其头痛每月发作1—2次,每次持续6—8小时,夜间睡一觉便可缓解。后来,疼痛程度加剧,并伴有恶心、呕吐等胃肠道症状,同时对光线和噪音极为敏感。她服用复方止痛药,症状得以控制。

然而,随着时间推移,王女士对止痛药逐渐产生了依赖。她增加服药频次,可止痛效果越来越差,还引发了更多不适。

在武进人民医院南院头痛头晕门诊,医生详细询问其病史,并安排相关检查,最终诊断为偏头痛,合并有药物过度使用性头痛。医生给予王女士预防性药物治疗和心理干预,指导其减少止痛药的使用频次和剂量,并调整

生活方式。

一个月后随访,王女士的头痛发作频率、持续时间和疼痛程度均得到有效改善,并逐步摆脱了对止痛药的依赖。

偏头痛是临床常见的原发性头痛,主要表现为反复发作的搏动性中重度头痛,常伴有恶心或呕吐、畏光和畏声等症状。“头痛患者应及时到头痛门诊就诊,尽早确诊,避免长期滥用止痛药物引发药物依赖,陷入‘头痛—服药—头痛加重—增加药量’的恶性循环和新的头痛问题。”医生提醒。

天旋地转 竟是耳石症

65岁的贾阿姨前不久扭伤了腰,卧床休息几天后,竟感觉天旋地转般眩晕。无论是床上翻身,还是起床、躺下,严重头晕的感觉都会汹涌袭来。看了几家医院不见好转后,贾阿姨赶到了武进人民医院南院头痛头晕门诊。

仔细询问病史,并通过前庭功能检查和体位诱发试验,医生确诊其为右侧后半管耳石症,这就是导致贾阿姨反复眩晕的“罪魁祸首”。医生为她进行了手法复位治疗,其眩晕症状很快就消失了。

良性阵发性位置性眩晕(俗称耳石症),是所有头晕眩晕疾病中发病率最高的疾病(约占20%),主要临床表现为短暂的阵发性眩晕,并伴随恶心、呕吐等自主神经症状。“单用药物治疗并不能使耳石复位,复位治疗才是耳石症的主要有效治疗方法。对于复位无效及复位后仍头晕的病例,还需进行前庭康复训练。”专家提醒。

门诊简介

武进人民医院头痛头晕门诊,引进先进的前庭功能检查仪器,为患者提供全面、系统、精准的诊疗服务。诊疗范围涵盖原发性头痛、继发性头痛,以及各种原因引起的头晕、眩晕等症状。

特色诊疗技术

预防指导:提供针对头痛、头晕/眩晕发作的健康指导,包括科学的行为干预及全面的生活方式指导。

手法复位:针对耳石症,通过特定的头位变换手法,如Epley法或Semont法,能快速有效缓解眩晕症状。

前庭功能检查:评估头晕/眩晕患者的前庭功能,判别前庭功能损害部位、程度,协助头晕/眩晕的病因诊断。

前庭康复训练:对前庭功能受损患者进行一系列平衡和眼球运动训练,帮助患者改善头晕症状,提高生活质量。

门诊时间

每周一上午(南院)
每周二全天(北院)

就诊地点

南院1号楼 门诊二楼内科2诊区 神经内科3号诊室
北院1号楼 门诊二楼内科诊区 4号诊室

专家介绍

毛伦林 武进人民医院神经内科副主任医师,医学博士,硕士研究生导师。擅长神经内科常见病、多发病的诊治,尤其在头痛、头晕、眩晕、癫痫、痴呆、帕金森病和脑血管病的诊治方面积累了丰富的临床经验,能熟练开展缺血性脑血管病介入治疗、脑出血微创穿刺颅内血肿清除术、良性阵发性位置性眩晕(耳石症)多种手法复位治疗、前庭功能评估和前庭康复指导。



两次“组团”就医 三人白内障问题顺利解决

本报讯(刘进 七轩)近日,60多岁的张阿姨,因患有白内障,来到市七院眼科就诊。和张阿姨一起来的,还有她的闺蜜万阿姨,也是白内障患者。

“我有近视眼,两年前被查出了白内障,情况不严重,不需要开刀。”张阿姨说,“但是我最近看东西越来越模糊,去验了光,一只眼睛1000多度,另一只2000多度,2000多度的视力没法配镜,这才来到医院。”

听闻闺蜜万阿姨也是相同情况,她俩就相约一起,“组团”来到市七院眼科。

经眼科主任刘辉详细检查,两人的白内障已经到了需要手术的地步。为方便照应,她们住进了同一间病房,互相陪伴、互相安慰,一起消除手术前的紧张,手术期间也相互鼓励。

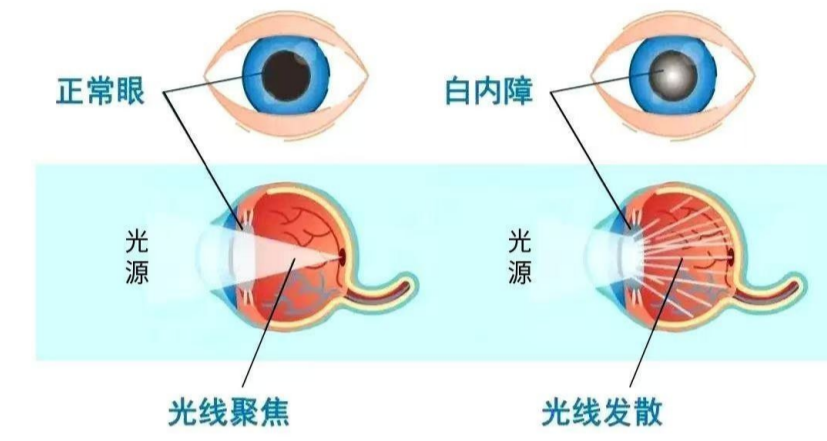
住院期间,她们对眼科医护的服务赞不绝口。“刘主任给我开完刀之后感觉很好,每天的用护士们都帮我

认真写好、交待清楚楚,医护人员的精湛技术、温暖服务让我印象深刻。”张阿姨说。由于双眼都有白内障,张阿姨的手术无法同时进行,需一只眼睛术后稳定,再等一个月才能对另一只眼睛进行手术。

一个月后,张阿姨如约而至,这次她又带着80多岁的母亲,再次“组团”来到市七院。她的母亲左眼也有白内障问题,两人商量后决定,一起住院、相互支持。经过手术,张阿姨和母亲的白内障问题都已顺利解决。

不久后,两面锦旗被送到眼科医护人员手中,患者送上由衷的感谢。

“三人患的都是年龄相关性白内障,也就是人们俗称的‘老年性白内障’,这是一种最为常见的老年性眼病之一。随着年龄增长,人体各机能退化,此病不可避免,这也是之所以冠名‘老年性’的原因。”刘辉表示。



链接 “老年性白内障”有哪些表现呢?

最初,是慢慢地出现视物模糊,有的人还伴有炫光、重影等一些其他现象。之后,症状越来越重,直至完全失明。这还没有完全结束,在完全失明以后,疾病还会进展,后续会出现剧烈的眼痛头痛,直至整个眼球失效。迄今为止,没有任何一种药物可以用来终止“老年性白内

障”的疾病进程或进行逆转。但是,随着眼科手术技术的进步,以及人工晶状体的发明,可以在10分钟之内解决这个疾病,让患者重新拥有明亮清晰的世界,而且一劳永逸。专家提醒,对于近期出现视物模糊症状的老年人,应尽早前往医院检查,接受专业眼科医生的诊治。

他们用献血为新年注入“生命红”

□本报记者 李青 通讯员 周欢欢

春节是阖家团圆、辞旧迎新的日子。在这个充满喜庆与温情的时刻,许多市民用无偿献血的方式迎接新年。他们用热血传递爱心,用行动诠释奉献,为这个春节增添了别样的温暖与感动。

夫妻携手献血

除夕一大早,孙杰和薛佳夫妻二人携手来到市中心血站本部献血屋,用献血的方式迎接新年。孙杰是无偿献血队伍中的“资深献血者”,已累计献血11次,捐献全血3200毫升、单采血小板6个治疗量。在孙杰的带领下,妻子薛佳也加入了献血队伍,并在除夕当天

完成了第二次血小板捐献。他们说:“无偿献血不仅是为社会贡献力量,还能为孩子树立榜样,更是一种无比光荣的行为,我们会一直坚持下去。”

124次的爱心接力

从2012年至今,冯晓峰献血共计124次。他说:“其实看到献血的针头难免会害怕,但一想到那些因为我的血液重获新生的笑容和面孔,我会感到无比的欣慰和自豪。希望更多人了解无偿献血,我们携手共进,用热血和爱心为更多人带去希望和温暖。”

父女接力献血

大年初一,谢可仑和女儿周筠雅来到万达爱心献血屋。谢可仑从2004年

起开始献血,至今已坚持了20年。在父亲的影响下,周筠雅也加入了无偿献血队伍。年前,父女俩在“常州献血”微信公众号上查询到年初一献血屋正常开放,便决定用献血的方式开启新的一年。谢可仑说:“献血不仅是一种奉献,更是一种责任。希望我的行动能带动更多人,让爱心传递下去。”

十年如一日新春献血

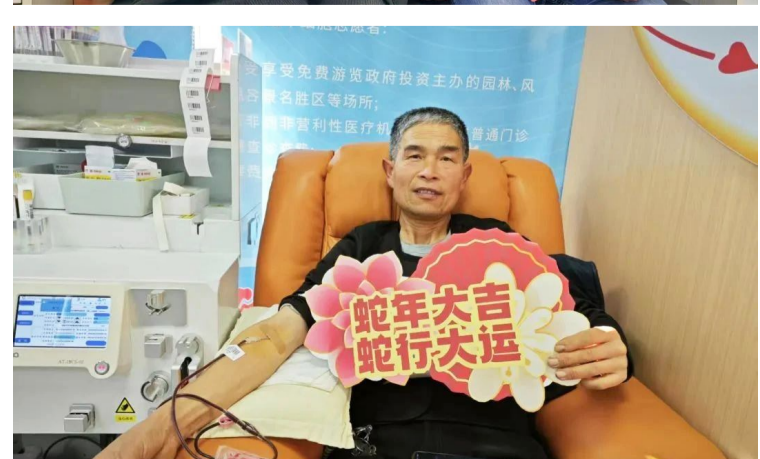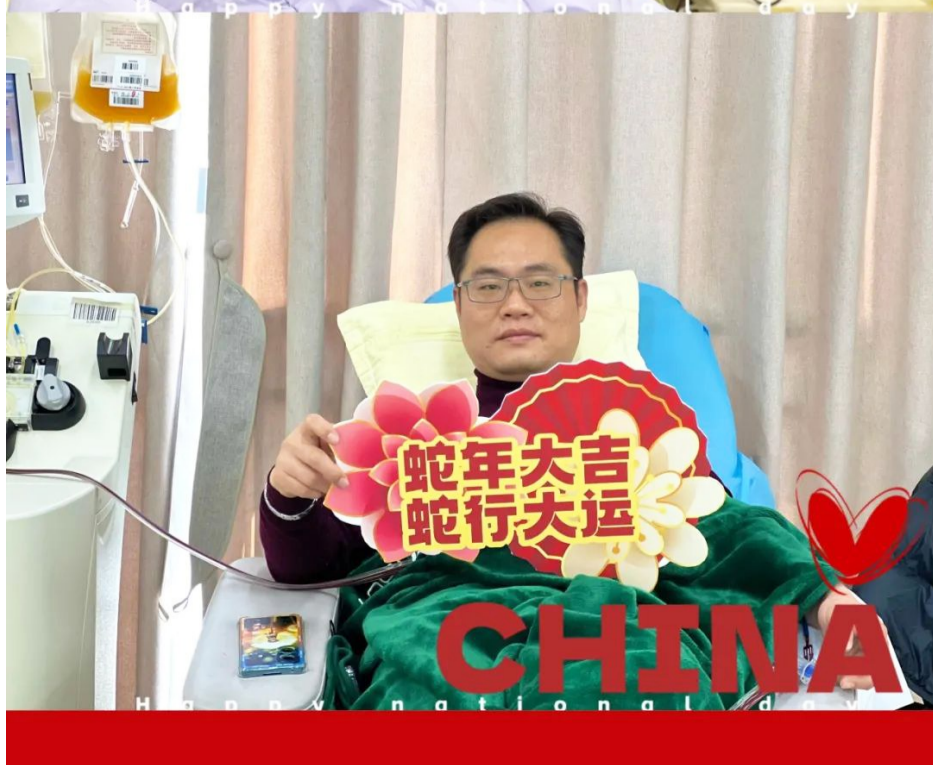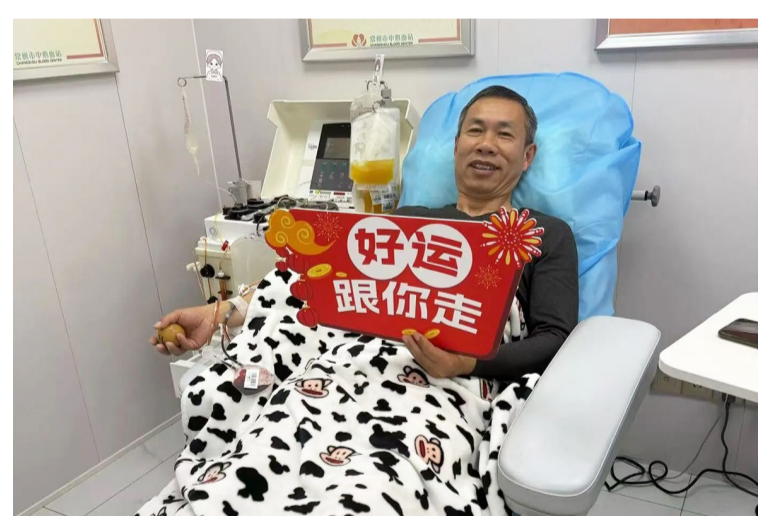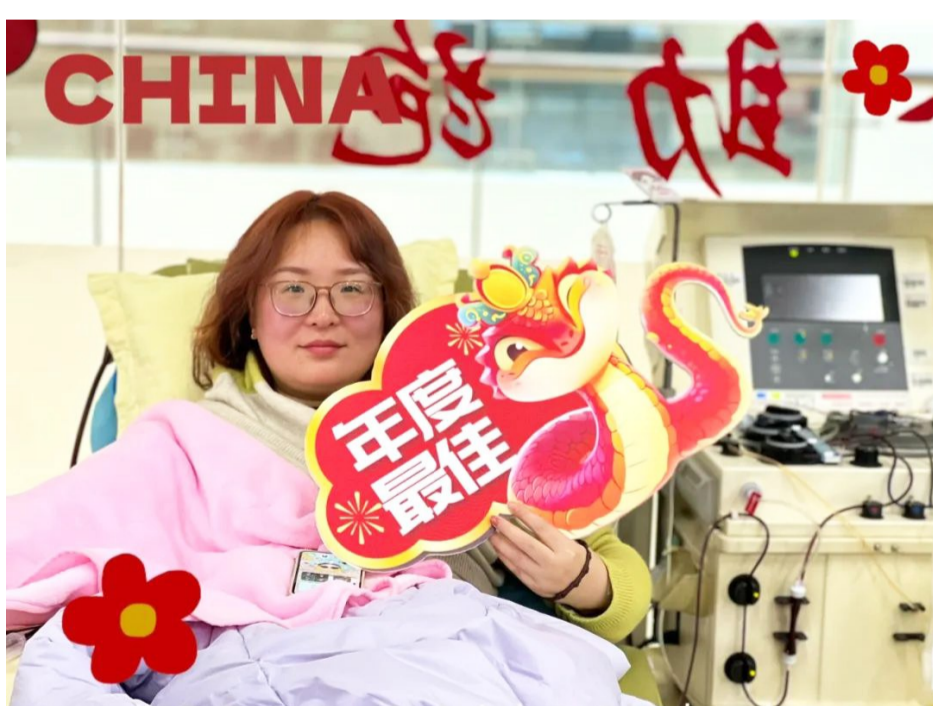大年初一,当人们沉浸在春节的喜悦氛围中时,陆建南却早早地从礼嘉镇出发,辗转一个多小时的公交车程,来到了文化宫献血屋。对陆建南来说,这是他坚持了十年的习惯。自2015年第一次献血至今,他累计献血量已达6300毫升,相当于一个成年人

全身血液量的1.5倍。

“老陆,新年好啊!这么早就来啦!”献血屋的工作人员热情地招呼着这位“老朋友”。

“上次献血是去年7月29日,今天刚好半年,不能耽误。”陆建南一边熟练地填写着献血登记表,一边笑着说道。在他看来,无偿献血早已成为生活中不可或缺的一部分,而选择在年初一献血,更是别具深意。“新年新气象,希望我的血液能帮助到需要的人,给他们带去新年的希望。”

春节期间,像孙杰、薛佳、冯晓峰、谢可仑、周筠雅、陆建南这样的献血者还有很多。他们用热血传递温暖,用爱心点亮生命,为这个春节增添了别样的意义。



一封写给市儿童医院的感谢信

本报讯(赵晋煜 杨小霞)年前,患儿小明的妈妈给市卫健委写了一封信,对市儿童医院12楼15病区全体医护人员表达真挚的谢意,感谢他们在孩子住院期间的辛勤付出和无私奉献。

1月10日,10岁患儿小明放学后出现发烧症状,考虑到他有过发烧抽搐的病史,家长立即带他前往附近医院就医。经检查,小明被诊断为甲流,医生建议在家服药治疗。然而,从10日到13日下午,他高烧反复不退,还出现了红色皮疹,精神状态极差,喝水都困难,家长心急如焚。1月13日下午,家人再次带他前往医院复查,结果显示转为细菌感染,因病床紧张,医生安排输液治疗,但输液回家后,孩子体温又飙升至39.4℃,全家陷入恐慌。

在电话求助后,得知市儿童医院还有病床,家长抱着最后的希望,深夜赶往医院。尽管当时已是凌晨,但医

院里灯火通明,医护人员仍在忙碌着,他们迅速为小明办理了入院手续。1月14日凌晨,患儿顺利住进了儿童医院住院部12楼15病区。医护人员的及时关怀,让小明的家人感受到了温暖和力量。

住院期间,15病区的医护人员给予了小明无微不至的照顾。主治医生杨玲每天多次查房,关心小明的体温、饮食等情况,并耐心解答家长的问题。在医护人员的精心治疗和悉心照料下,小明的体温逐渐恢复正常,1月17日顺利出院。出院后,儿童医院的护士还主动回访了他的情况,并给予了专业指导。1月24日,小明复诊时各项指标已完全恢复正常。

感谢信中写道:“孩子能够迅速康复,离不开15病区全体医护人员的帮助。在流感高发季节,医护人员每天要照顾众多患儿,安抚众多家长,但他们始终耐心、专业,给予了患者和家属温暖 and 安全感。”

产时超声护航妊娠最后一公里

本报讯(赵晋煜 妇幼宣)近日,孕38周的王女士在家晚间休息时突然腹痛难忍并开始规律宫缩,家人立即将其送至市妇幼保健院·市一院钟楼院区急诊妇产科就诊,接诊医生内检发现宫口已开至3指。开通绿色通道后,王女士立即转入产房等待分娩。

“当时我非常害怕,丝毫没有心理准备,又是头胎,对顺产没有信心,一直担心自己顺不出来。”回忆起当时的情况,王女士仍心有余悸。当时产房

值班医生余广彤在了解情况后,一方面悉心安慰,另一方面行产时超声检查。“当时医生告诉我,超声显示宝宝胎头较低、胎方位正常,产程进展良好,一下子就坚定了我阴道试产的信心。”王女士说。

6小时后,王女士顺利分娩,母子平安。“产时超声是一种在分娩过程中使用的超声检查方法,可以帮助医生观察胎儿的情况和位置,以确保顺利分娩和母婴安全。”余广彤说。

