

“市长热线吗？我是来感谢的！”

■赵雪焯 杨小霞

本报讯 近日，市儿童医院连续收到了多个市长热线转来的工单，拨打电话的市民表示：“我不是来反映情况的，我是来表扬和感谢的。”电话的背后是四个暖心故事。

一位面部部长毛母质瘤的儿童，经过多家医院诊治，均建议采取全麻下手术切除肿瘤的方案治疗，但这样的方案损伤大，术后疤痕发生概率也高。抱着一线希望，家长带着小朋友来到了市儿童医院皮肤科主任杨明美的诊室。她仔细检查过孩子后，发现孩子配合度很好，与家属沟通后，就采用了损伤更小的新技术——局麻下激光开口刮治，优点是门诊随做随走，损伤小，基本不留疤痕。手术后一周，妈妈带着孩子到门诊复诊，效果很好。激动的妈妈送来了锦旗，并打电话到12345热线，点名表扬杨明美和她的新技术。

6月2日，9个月女婴茜茜因为反复的发热和咳嗽，被诊断为支气管肺炎。辗转就医后，来到市儿童医院，因为孩子年龄小，病情较重，在门诊医生的建议下，一家人来到了呼吸科病房住院治疗。焦急的一家人第一次面临这

样的情况，不免手忙脚乱，不知如何是好，在床位医生李哲鹏的安慰和帮助下，年轻的父母终于平复下来。随后，李哲鹏每天查房和家属沟通，解释孩子的病情进展。经过5天的规范化治疗，茜茜好转出院了，出院到家的第一件事，茜茜妈妈便打了12345热线，特别感谢李哲鹏医生。

6月4日，张先生来到服务台：“你好，小孩的头颅核磁的结果出来了，但是上次给我开单子的医生不在，今天神经科也没有号了，我该怎么办呢？”服务台护士解洁接过检查单：“今天神经科主任吴婷在的，我带您去请她解读一下吧！”吴婷详细地解释了检查结果，并宽慰了张先生。家长非常感谢解洁急患者所急，积极帮助协调医生，接诊的吴婷也细心讲解，于是张先生给院长信箱发来了感谢信。

5岁的明明因为反复发热、咳嗽一周来到市儿童医院门诊检查，



CT显示两肺下叶炎症，孩子精神萎靡，痰多，没有力气咳出来，考虑之前的用药情况，明明被诊断为：难治性肺炎原体肺炎。这是一种棘手的疾病，极易出现病情的反复和恶化。很快，明明住进了呼吸科病房。呼吸科副主任王涉洋、床位医生李哲鹏组织医学影像科、麻醉科等进行多学科会诊，商定治疗方案，并采用抗感染、糖皮质激素、纤维支气管镜下灌洗、免疫调节等多重治疗手段进行救治。半个多月后，明明终于康复了。出院当天，明明妈妈分别为王涉洋和李哲鹏送上了锦旗“医术精湛、医德高尚”“尽职尽责，医术高明”。

北港街道社区卫生服务中心开展高血压靶器官损害筛查项目

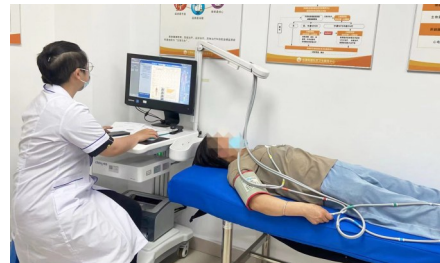■本报通讯员 北港宣

导和药物咨询。

日前，钟楼区北港街道社区卫生服务中心开展高血压靶器官损害筛查项目，此筛查项目既有助于早期发现高血压患者的潜在并发症，还能通过及时干预提高患者的生活质量。

中心引进先进的两筛三防系统和相关设备，并配备了5名专业医务人员，已对318人次的高血压患者进行了全面筛查，包括眼底检查、颈动脉超声和动脉硬化检查，覆盖了多个靶器官。中心根据筛查结果，对患者进行了风险评估，并根据病情严重程度调整治疗方案，提供个性化的健康指

在项目实施过程中，中心根据居民的需求和反馈不断优化筛查流程，形成了一套成熟完善的服务体系。通过早期发现和评估高血压对重要器官的损害，有助于减少并发症的发生，不仅提高了患者的生活质量，还有助于减少医疗资源的消耗，高血压靶器官损害筛查项目是一项全面、专业、高效的公共卫生服务，对于提高高血压患者的健康管理水平具有重要意义。



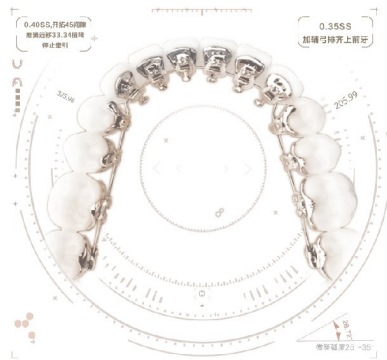
北极星口腔·暑期青少年美牙季即将启动

暑期隐形矫正：让“龅牙”悄然改变

66

日前，北极星口腔又完成一例青少年非手术骨性畸形的隐形矫正，并作为典型案例在B-star数字化·美学隐形矫正学术论坛上进行了分享展示。北极星口腔数字化美学正畸中心主任徐绅介绍说，非手术、不拔牙骨性正畸成功案例的增多，标志着口腔正畸技术正在朝着更加简便和科学的方向快速迈进。

99



“嘴凸”，诊断为骨性一类深覆合

马上升入高三的小何同学性格活泼开朗，然而两年前的她却因为典型的前凸和错乱的牙齿而自卑内向。中考结束，爸妈陪伴小何来到北极星口腔。数字化美学正畸中心徐绅主任通过全景口腔CT等影像设备为她做了从颅颌面到口内的详细检查，结果显示：侧面上颌稍突、覆合三度、覆盖二度，诊断为骨性一类深覆合，上前牙唇倾度较大，也就是常说的“龅牙”“嘴凸”。

暑期美牙

专家助力“正”能量

6月15日，B-star数字化·美学隐形矫正学术论坛在北极星口腔举行，小何作为案例嘉宾，与徐绅主任一起分享自己牙齿的矫正经历。她说：“非常感谢徐主任，他高超的技术让我在高中生活中从没有被同学叫过‘钢牙妹’，性格也变得开朗。”

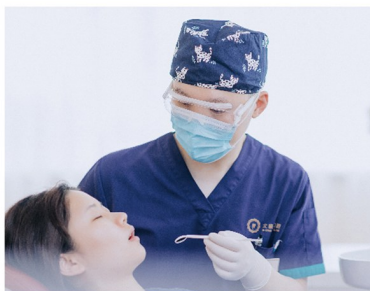据了解，此次论坛活动聚集了多位口腔正畸硕博专家，他们共同对美学颜面管理全周期治疗、舌侧隐形矫正技术、儿牙早矫等学术课题进行了深入探讨，以更加成熟和先

进的口腔正畸技术，让健康精致的笑容在更多人的脸上悄然呈现。



非手术不拔牙，骨性畸形矫正变美

徐绅主任解释说，以往的骨性覆合，更多会用颌手术方式治疗。随着正畸技术的进步，非手术骨性矫正已逐渐成为可能。幸好小何的错颌问题不属于重度，并且考虑到她较好的面型，方案设计中会尽量维持她的面型现状，非手术不拔牙，从而达到小何心目中满意的矫正结果。另外，舌侧矫正牙套是隐藏在牙齿内侧的，小何不用承受被叫“钢牙妹”的顾虑。



近两年的矫正结束后，小何上下颌的拥挤已被解除，中线对正，整体口腔建立了良好的牙齿咬合关系。徐主任还重点在微笑线上进行优化，让她的笑容看起来更协调自然，使得整个面貌更显精致美观。



拨打常报健康热线
8806 6176

上海九院硕博专家
助力暑期矫正

为迎接暑期儿童青少年矫正高峰，自6月25日起，北极星博士园·上海九院名医工作站由多位正畸专家助阵。包括上海九院正畸专家蔡中教授、海归正畸博士刘思麟、四军大儿童口腔硕士王子等将受邀亲诊。详情坐诊时间预约常报热线88066176。 广告



常州北极星口腔医院连锁